

# Ultraschall

## am Beispiel der Ascitespunktion

(Punktion des Bauchwassers)

### Informationen zur Ascitespunktion

Bei dieser Maßnahme

("Ascitespunktion" –

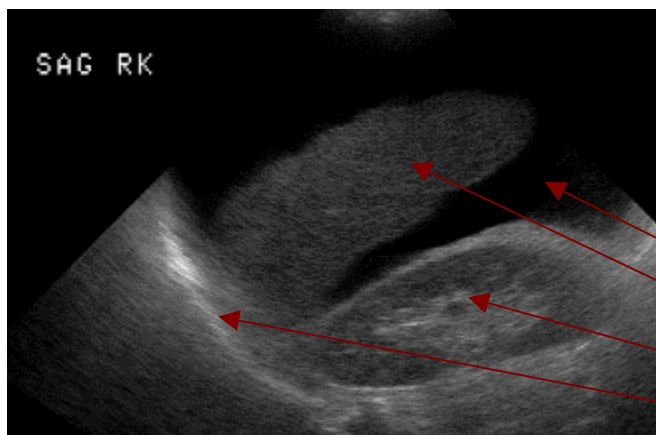
Ascites = Bauchwasser;

Punktion = hineinstechen)

erfolgt eine Punktion, das heißt das Einstechen einer kleinlumigen Nadel (für diagnostische Zwecke) oder einer großlumigen Nadel (für therapeutische Zwecke) durch die Haut in den Bauchraum. Dabei wird zunächst mit Ultraschall das Bauchwasser, in dem die Darmschlingen und weitere Organe schwimmen, dargestellt. An einer ungefährlichen Stelle, die markiert wird (hier sollte das Bauchwasser direkt unter der Haut erreichbar sein), erfolgt die Punktion. Mittels Spritzen wird das Bauchwasser abgezogen und untersucht. Es kann klar, trüb, hell oder dunkel, eitrig oder blutig sein. Unter therapeutischem Gesichtspunkt können gleichzeitig bis 5 Liter abgelassen werden. Diese Maßnahmen sollten wegen der Risiken vor allem stationär durchgeführt werden.

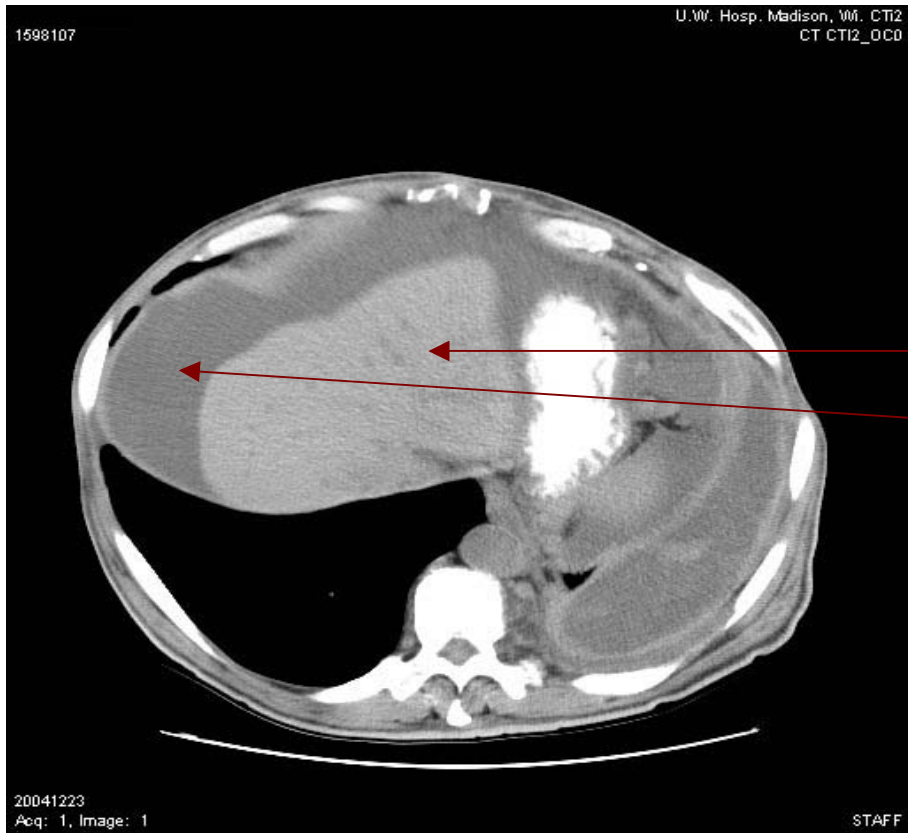
Beispiele für Erkrankungen, bei denen Ascites zu beobachten ist: Lebererkrankungen wie Leberzirrhose oder Lebermetastasen; Darmerkrankungen; gynäkologische Erkrankungen; Infektionen des Bauchraumes.

**Die Ursache eines Ascites sollte grundsätzlich abgeklärt werden!**



Ultraschallbild vom Bauchraum  
(Ausschnitt)

- Ascites
- Leber (Leberzirrhose)
- Niere
- Diaphragma (Zwerchfell)

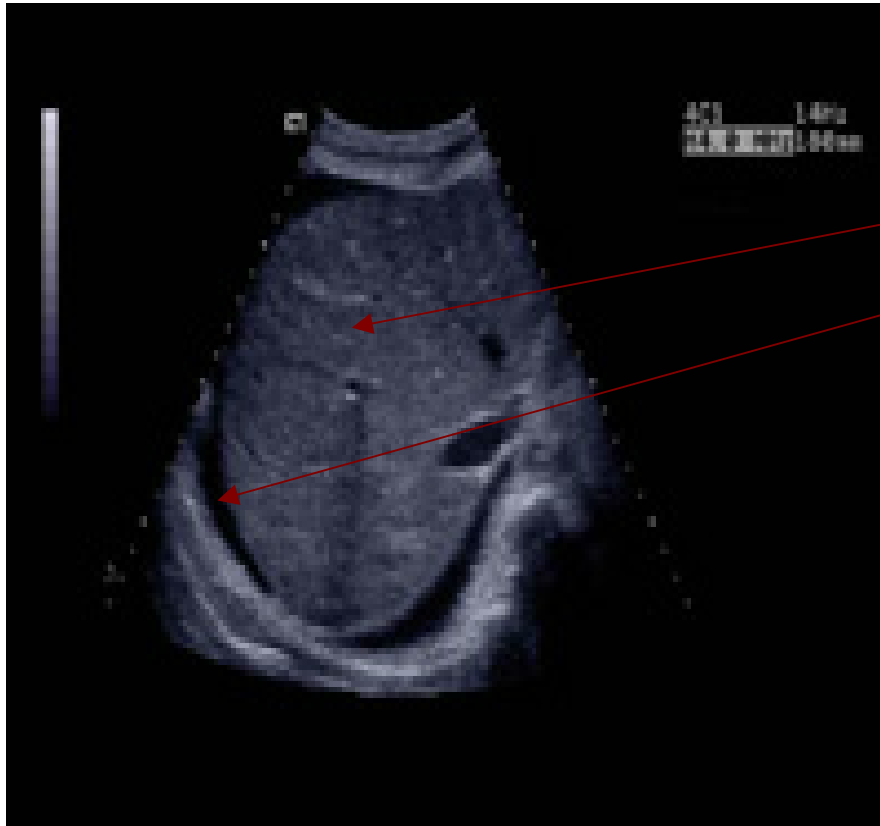


CT-Bild:

Leber

Ascites

(entsprechend der Ascitesmenge würde man hier therapeutisch punktieren können)



Ultraschall-Bild:

Leber

Ascites

(entsprechend der geringen Menge würde man hier diagnostisch punktieren)